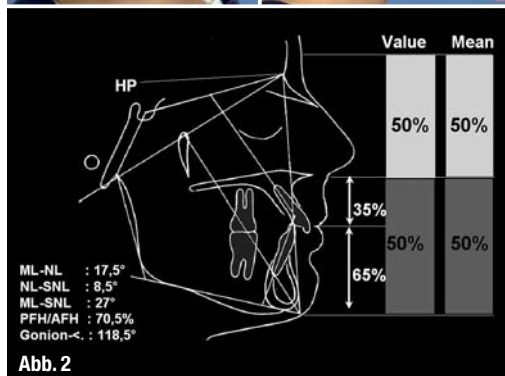
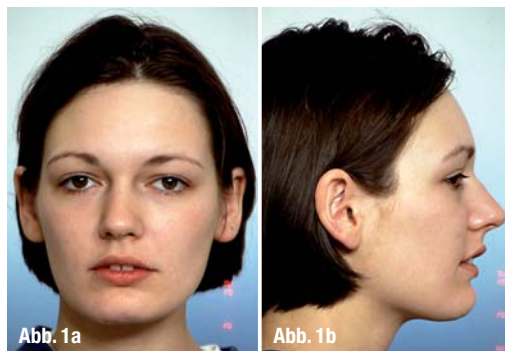

Aspekte zur **Untergesichtsverlängerung** bei der kombinierten kieferorthopädisch-kieferchirurgischen Therapie von Klasse II-Dysgnathien

Autoren Prof. Dr. med. dent. Nezar Watted, Privat Dozent Dr. med. dent. Dr. med. Josip Bill, Dr. med. dent. Shadi Gara, Dr. med. dent. Abdallah Awadi, Dr. med. dent. Vadig Reiser

Abb. 1 a, b Fotostataufnahme von frontal und lateral einer Klasse-II-Patientin¹, kurzes Untergesicht, vertiefte Supramentalfalte mit aufgerollter Unterlippe und prominentes Kinn.

Abb. 2 Disharmonische in den Weichteilstrukturen in der Vertikalen. Einprominentes Kinn mit vertiefter Supramentalfalte.



Einleitung

Die Verbesserung der dentofazialen Ästhetik ist das entscheidende Behandlungsmotiv kieferorthopädischer Patienten im Erwachsenenalter bei 70% bis 90%. Die Untersuchungen von Flanary¹³ Jacobson¹⁴ und Kiyak,¹⁵ bezüglich Motiv, Erwartung und Zufriedenheit haben übereinstimmend gezeigt, dass sich 79% bis 89% der Patienten aus ästhetischen Gründen einer kombinierten kieferorthopädisch-kieferchirurgischen Behandlung unterziehen.^{1,6} Die Ziele einer kieferorthopädischen Behandlung sind somit neben der Herstellung einer neutralen, stabilen und funktionellen Okklusion bei physiologischer Kondylenposition, die Verbesserung der dentalen Ästhetik

und Gesichtsästhetik. Die korrekte Analyse der Physiognomie und Dynamik des Gesichtes nimmt unter den Befundunterlagen eine entsprechend vorrangige Stellung ein, um kieferorthopädisch oder chirurgische verursachte Unausgewogenheiten des Gesichtes im Verlauf einer kombiniert kieferorthopädisch-kieferchirurgischen Therapie zu vermeiden.^{2,3} In dem vorliegenden Beitrag soll speziell für Patienten mit Klasse II-Dysgnathien, skelettal tiefem Biss und kurzem Untergesicht (short-face-syndrome) unter Berücksichtigung der Weichteilanalyse ein neuer Therapieansatz vorgestellt werden.

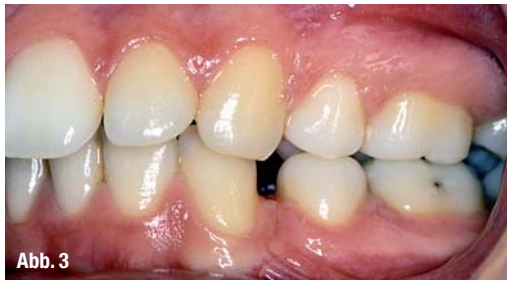Problemdarstellung

Die Harmonie der Gesichtsrelationen ist bei Kl. II Patienten mit short-face-syndrome gestört. Das skelettale Untergesicht und dementsprechend das vertikale Weichteilprofil weisen ein Defizit in Relation zum Mittelgesicht auf (Abb. 1a, b, Abb. 2),^{2,3,4,7,12,16} Das kurze Untergesicht stellt für die betroffenen Patienten eine ästhetische Beeinträchtigung dar.¹⁷

Die Analyse von Photostat und Fernröntgenaufnahme (FRS) zeigen die Symptomatik des short-face-syndromes:

- kurzes Untergesicht, prominentes Kinn und vertiefte Supramentalfalte (Abb. 1, 2)
- Die kephalometrischen Parameter lassen einen kleinen Unterkiefer- und Interbasenwinkel erkennen, die Relation von hinterer zu vorderer Gesichtshöhe (PFH/AFH) ist vergrößert. Eine skelettale und Weichteildisharmonie zwischen dem Mittel- und Untergesicht besteht.
- Die intraoralen Fotos (Abb. 3) zeigen die sagittalen und vertikalen Disharmonie:
 - distale Okklusionsverhältnisse
 - tiefer Biß mit Einbiß in die Gaumenschleimhaut
 - Hochstand der Unterkieferfront
 - verstärkte Spee'sche Kurve

Abb. 3 _Das seitlich Mundfoto zeigt eine distale Okklusion, einen tiefen Biß- und Zahnfehlstellungen. Alio loco wurde eine kieferorthopädischen Therapie mit Extraktion von vier Prämolaren durchgeführt.



Eine Vergrößerung des Untergesichtes als kausale Therapie mit entsprechendem Effekt auf die faciale Ästhetik kann bei diesen Patienten nur durch eine kombinierte kieferorthopädisch-kieferchirurgische Behandlung erreicht werden.^{5, 9, 10}

Lösungsansatz und Therapiekonzept

Voraussetzung für ein erfolgreiches integriertes Konzept zur Behandlung des short-face-syndromes ist das Verständnis der im Rahmen der Behandlung durchzuführenden Maßnahmen. Hierdurch wird es möglich, die Ergebnisse der einzelnen Behandlungsschritte im Hinblick auf das angestrebte Behandlungsziel zutreffend zu bewerten, sodass ein optimales Behandlungsergebnis für den Patienten erreicht werden kann.

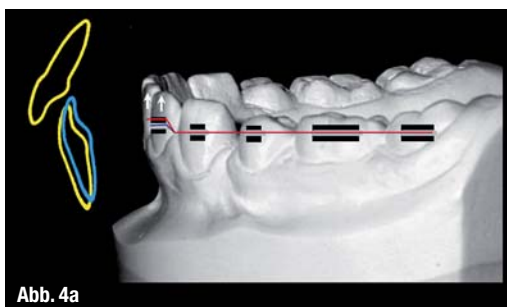
Anhand eines Falles wird das Behandlungskonzept erläutert.

Der Therapieablauf bei Klasse II-Dysgnathien mit short-face-syndrom entspricht dem Behandlungskonzept nach Watted Bill für kombiniert kieferorthopädisch- kieferchirurgische Fälle.^{19, 20}

Der Therapieablauf besteht aus vier Phasen:

- I) Präoperative Maßnahmen und orthodontische Vorbereitung
 - 1) „Schietherapie“ zur Ermittlung der physiologischen Kondylenposition „Zentrik“ vor der endgültigen Planung
 - 2) Orthodontie zur Ausformung und Abstimmung der Zahnbögen aufeinander und Dekompensation der skelettalen Dysgnathie
 - 3) „Schietherapie“ zur Ermittlung der „Zentrik“ drei bis vier Wochen vor dem operativen Eingriff.
- II) Kieferchirurgie zur Korrektur der skelettalen Dysgnathie.

Abb. 4a, b _Simulation einer operativen Unterkieferverlagerung mit vorheriger Herstellung einer Speesche Kurve durch die Extrusion der Unterkieferfront – eine Nivellierung wurde bei der ersten Behandlung durchgeführt, die rückgängig gemacht wurde- (a). Es folgte eine Öffnung des Kieferwinkels durch die Rotation des UK-Segementes während der Operation (b). Die vertikale blaue Linie berührt das Pogonion der Ausgangssituation, eine geringgradige Ventralverschiebung der Kinnprominenz.



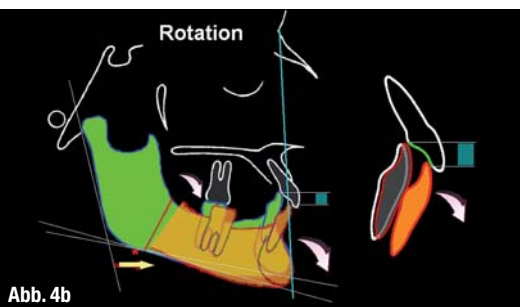
- III) Orthodontie zur Feineinstellung der Okklusion.
- IV) Retention zur Sicherung des erreichten Ergebnisses

Der entscheidende Schritt für das Erreichen der oben festgelegten Behandlungsziele erfolgt während des operativen Eingriffs. Die für das Erscheinungsbild individuell nötige Verlängerung des Untergesichtes wird durch das Ausmaß der Rotation des zahntragenden Unterkiefersegmentes während der Operation vorgegeben (Abb. 4 a,b). Dieses Ausmaß kann vom Kieferorthopäden geplant und gesteuert werden.¹⁹ Voraussetzung für eine stabile Vergrößerung des Kieferwinkels durch die posteriore Rotation des horizontalen UK-Astes ist die 3-Punktstützung auf Frontzähnen und Molaren bei der chirurgischen Vorverlagerung.

Die posteriore Rotation des Unterkiefersegmentes kann nämlich operativ nur dann durchgeführt werden, wenn bei der operativen Vorverlagerung des Unterkiefersegmentes die Unterkieferfront baldmöglichst mit den palatinalen Flächen der OK-Front in Berührung kommt, sodass eine weitere Vorverlagerung des Segmentes zur Reduktion der vergrößerten sagittalen Frontzahnstufe und somit zur Korrektur der skelettalen Dysgnathie in der Sagittalen nur entlang der palatinalen Flächen der Front möglich ist. Dies gewährt eine Abstützung während der posterioren Rotation des Segmentes, die sich in der notwendigen Vergrößerung des Kieferwinkels und somit der anterioren Gesichtshöhe im Sinne der gewünschten Verlängerung des Untergesichtes niederschlägt (Abb. 4b).

Durch die operativ bedingte posteriore Rotation des zahntragenden Segmentes wird das Menton nach kaudal verlagert, sodass die skelettale Situation und das Weichteilprofil des Untergesichtes in der Vertikalen verbessert werden. Außerdem erfährt die Kinnprominenz durch die posteriore Rotation trotz der Ventralverlagerung nur eine geringgradige Ventralverschiebung und entsprechend dezente Betonung, was bei diesen Patienten von Vorteil für die Profilästhetik ist. Es tritt außerdem eine Entspannung der Supramentalfalte ein.

Ein weiterer wichtiger Punkt bei der Unterkieferverlagerung, der vor allem hinsichtlich des Rezidives beachtet werden muss, ist die Streckung des supra-



hyoidalen Komplexes (suprahyoidale Muskulatur- insbesondere Musculus digastricus). Je größer das Ausmaß der Translation ist, um so stärker erfolgt die Streckung bzw. Belastung dieser Muskulatur mit entsprechender rezidivfördernder Wirkung, während die Rotation diesen Effekt gering hält. Carlson⁸ und Reynolds¹⁸ haben in Tierexperimenten mit Affen gezeigt, dass es bei der Unterkieferverlagerung zu einer

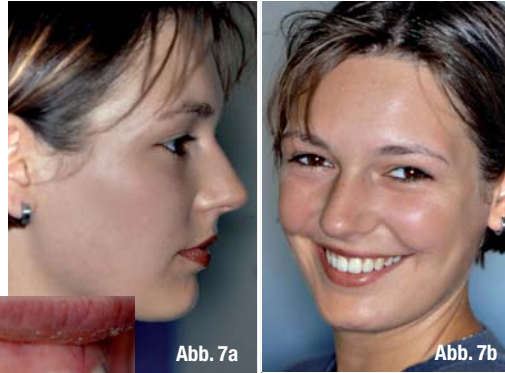

Abb. 7a

Abb. 7b

Abb. 5 a–d_ Die Spee'sche Kurve und der tiefe Biß sind weitgehend unverändert geblieben.

Abb. 6 a–d_ Okklusion nach Behandlungsende, es liegt eine neutrale stabile Okklusion vor.

Abb. 7_ Das Behandlungsergebnis von extraoral. Die Sagittale wurde korrigiert ohne die Kinnprominenz zu verstärken, gleichzeitig wurden die vertikalen Verhältnisse harmonisiert. Ein harmonische Einteilung des Weichteilprofils in der Vertikalen.

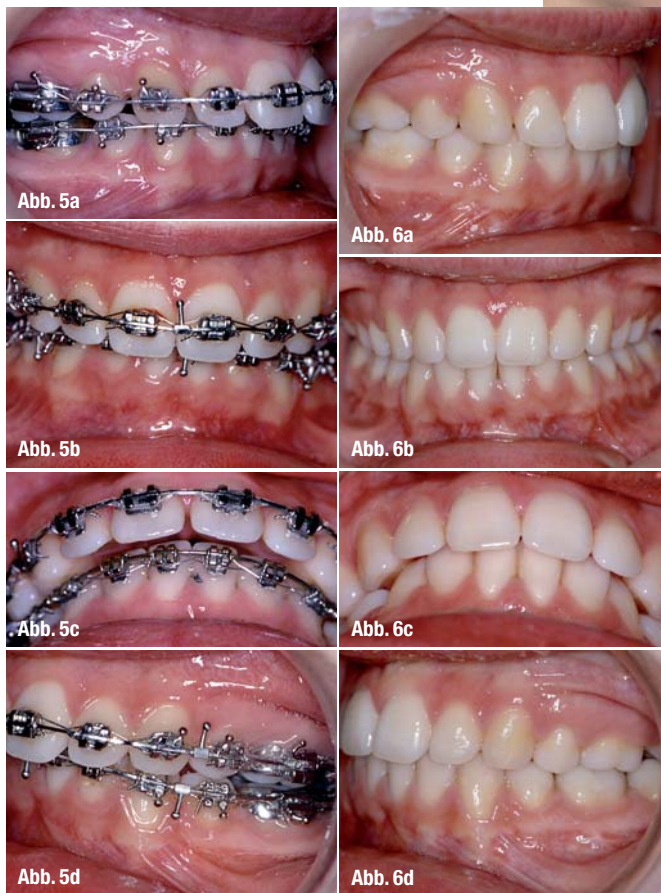


Abb. 5a

Abb. 6a

Abb. 5b

Abb. 6b

Abb. 5c

Abb. 6c

Abb. 5d

Abb. 6d

starken Streckung und Belastung der Weichteile des suprahyoidalen Komplexes kommt. Dabei entstehen Kräfte, die das Unterkiefersegment nach posterior zurückziehen. Ellis¹¹ hat bei tierexperimentellen Untersuchungen die posteriorere Lage der Kondylen nach der operativen Vorverlagerung des Unterkiefers nachgewiesen. Diese postoperative Rücklage sei auf die nach dorsal wirkenden Muskelkräfte zurückzuführen. Um den rezidivfördernden Effekt der Muskelstreckung gering zu halten und ein ästhetisch möglichst optimales Ergebnis zu erreichen, ist ein bestimmtes Vorgehen bei den prä- und postoperativen orthodontischen Maßnahmen nötig.

_Präoperative Maßnahmen und orthodontische Vorbereitung

Die Aufbißschiene muss zum Zweck der bei diesen Patienten häufig notwendigen Therapie von Kiefergelenkproblemen, bzw. Diagnostik vor der endgültigen

Behandlungsplanung eingegliedert werden. Dadurch kann die physiologische Kondylenposition und somit die Zentrik vor der endgültigen Behandlungsplanung ermittelt werden. Danach werden alle diagnostischen Unterlagen (FRS-Aufnahme, Fotostat, Studienmodelle und einartikulierte Modelle) in der Zentrik angefertigt, um die endgültige Behandlungsplanung aufstellen zu können. Unterlagen mit einer falschen Kondylenposition (z. B. wegen eines Zwangsbisses nach ventral bei Klasse II-Dysgnathien) können bei deren Analyse zu einer falschen Diagnose, Behandlungsplanung und nicht zuletzt Behandlungsdurchführung mit entsprechender Auswirkung auf das Ergebnis führen.

Bei der orthodontischen Vorbereitung werden die Zahnbögen ausgeformt, in den drei Dimensionen aufeinander abgestimmt und die dentale Kompensation der skelettalen

Dysgnathie aufgehoben. Besonderer Wert muß auf die transversalen Verhältnisse im Bereich der Eckzähne gelegt werden, sodass bei der operativen Vorverlagerung kein Frühkontakt entsteht, der den Unterkiefer nach dorsal verdrängt. Bei der Klasse II-Dysgnathie weist der Oberkieferzahnbogen im Vergleich zum Unterkieferzahnbogen in der Regel ein Defizit in der Transversalen auf. Die Korrektur dieser Diskrepanz durch die transversale Erweiterung des Oberkieferzahnbogens kann erschwert bis unmöglich sein, wenn eine gesicherte Okklusion vorliegt. Deshalb ist die Entkopplung der Okklusion durch den Einsatz einer Aufbißschiene häufig indiziert.

Vor der Operation wird der Unterkiefer nicht nivelliert, so daß die Spee'sche Kurve und der tiefe Biß unverändert bleiben. Dafür werden in die Bögen entsprechende Biegungen eingearbeitet (Abb. 5a–d). Die Nivellierung im Unterkiefer durch die Intrusion der Front würde zu einem vergrößerten Abstand zwischen den Palatinalflächen der Oberkieferfront und

Labialflächen der Uk- Front führen, sodass intraoperativ eine größere Translationsbewegung des Segmentes und weniger die gewünschte Rotationsbewegung erfolgen würde.

Die „Schientherapie“ drei bis vier Wochen vor dem operativen Eingriff dient der Ermittlung der Kondylenzentrik.

Postoperative Orthodontie

Als Folge der Operation mit der posterioren Rotation des Segmentes bei 3-Punkt-Abstützung resultiert ein lateral offener Biss, der postoperativ schnellstmöglich geschlossen werden muss. Entsprechend beginnt einige Tage nach der Operation die postchirurgische orthodontische Behandlungsphase:

- Schließen des lateral offenen Bisses- ohne Verlust an skelettaler Höhe
- Feineinstellung der Okklusion.

Der frühestmögliche Einsatz der orthodontischen Kräfte ist entscheidend für ihre Wirkung. Zum einen wegen der erhöhten und somit Zahnbewegungen begünstigt, zum anderen wegen der ausgeschalteten Muskelkräfte, die den Zahnbewegungen (Extrusion im Seitenzahnggebiet) entgegenarbeiten würden.

Der offene Biß soll entsprechend der dargelegten Planung möglichst nur durch die Extrusion der Seitenzähne und zwar vorwiegend im OK und nicht durch die Intrusion der Fronten geschlossen werden, sonst käme es zu einer anterioren Rotation des Unterkiefers, was mit einem Höhenverlust des Untergesichtes verbunden wäre, sodass ein Teil der chirurgisch gewonnenen Untergesichtsverlängerung verloren ginge.

Vergleichen wir das Ergebnis unseres Behandlungskonzeptes mit den angestrebten Zielen bezüglich der Sagittalen und der Vertikalen stellen wir fest, dass

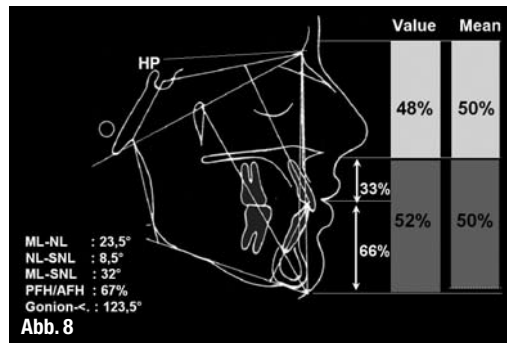


Abb. 8 Fernröntgenaufnahmen nach der Behandlung. Es kam zu einer Vergrößerung des Interbasenwinkels (ML-NL) durch die chirurgische Öffnung de Kieferwinkel (Gonionwinkel), die eine Vergrößerung der posterioren Neigung der UK-Grundebene (ML-NSL) nach sich gezogen hat. Durch die Verlängerung des Untergesichtes wurde die Relation PFH/AFH reduziert.

der Kieferwinkel aufgrund der posterioren Rotation vergrößert wurde. Dies hat auf skelettaler Ebene zu einer Vergrößerung des Interbasenwinkels, extraoral zu einer Verlängerung des Untergesichtes und somit zu einer Vergrößerung der anterioren Gesichtshöhe geführt, ohne die Kinnprominenz zu verstärken, weil das Kinn nahezu gerade nach kaudal verlagert wurde. Es trat ein Entspannung der Supra-

mentalfalte ein (Abb. 6 a–d, Abb. 7, Abb. 8). Entscheidend bei der Umsetzung des vorgestellten Behandlungskonzeptes ist die kieferorthopädische Planung und Festlegung der Behandlungsziele, welche in den nachfolgenden Therapieschritten das Optimum für die faziale Ästhetik versprechen.

Kontakt

cosmetic
dentistry



**Prof. Dr. med. dent.
Nezar Watted**
Center for Dentistry and
Aesthetics
Chawarezmi Street 1
30091 Jatt/Israel
E-Mail:
nezar.watted@gmx.net

Literatur

- [1] Albino J E, Tedesco L: Esthetic need for orthodontic treatment. In Melsen B, editor: Current controversies in orthodontics. Chicago, Quintessence Publishing, pp. 11–24, 1994.
- [2] Arnett, G W, Bergmann, R T: Facial keys to orthodontic diagnosis and treatment planning - Part I. Am J Orthod Dentofac Orthop 103: 299–312, 1993.
- [3] Arnett, G W, Bergmann R T: Facial keys to orthodontic diagnosis and treatment planning, Part II. Am J Orthod Dentofac Orthop 103: 395–411, 1993.
- [4] Bean L R, Kramer J T, Khouw F E: A simplified method of taking radiographs for cephalometric analysis. J Oral Surg 28: 675–678, 1970.
- [5] Bell W H, Proffitt W B, White R P: Surgical Correction of dentofacial Deformities.
- [6] Berscheid E, Gangestad S: The social psychological implications of facial physical attractiveness. Clin Plast Surg 9: 289–296, 1982.
- [7] Burstone G J: Lip posture and its significance in treatment planning. Am J Orthod 53: 262–84, 1967.
- [8] Carlson D S, Ellis E, Dechow P C: Adptation of the suprahyoid muscle complex to mandibular advancement surgery. Am J Orthod; 92: 124, 1987
- [9] Carlotti A E, Aschaffenberg P N, and Schendel S A: Facial changes associated with surgical advancement of the lip and maxilla. J Oral Maxillofac Surg 44: 593, 1986.
- [10] Denecke H J, Meyer R: Plastic Syrgery of the Head & Neck. New York, Springer-Verlag Inc, 1967.
- [11] Ellis E; Hinton R J: Histologic examination of the temporomandibular joint after mandibular

advancement with and without rigid fixation: An experimental investigation in adult Maccaca mulatta. J Oral Maxillofac Syrg; 49: 1316, 1991

- [12] Farkas L G, et al. Inclinations of the facial profile: Art versus reality. Plast Reconstr Surg 75: 4, 1985.
- [13] Flanary C M, Barnwell G M, Alexander J M: Patient perceptions of orthognathic surgery, Am J Orthod 88: 137–145, 1985.
- [14] Jacobson A: The influence of children s dentofacial appearance on their social attractiveness as judged by peers and lay adults, Am J Orthod 79: 399–415, 1981.
- [15] Kiyak H A, Hohl T, West R A: Psychologie changes in orthognathic surgery patients: a 24-month follow-up, J Oral Maxillofac Surg 42: 506–512, 1984.
- [16] Legan H L, Burstone G J: Soft tissue cephalometric analysis for orthognathic surgery. J Oral Surg 38: 744–51, 1980.
- [17] Phillips C., Tulloch C, Dann C: Rating of facial attractiveness. Community Dent. Oral Epidemiol 20: 214–220, 1992.
- [18] Reynolds ST, Ellis E, Carlson D S. Adaption of the suprahyoid muscle complex to larger mandibular advancement. J Oral Maxillofac Surg; 46: 1077, 1988
- [19] Watted N, Bill J, Witt E, Reuther J. Lengthening of the lower face Angle class II patients with skeletally deep bite (short-face-syndrome) through combined orthodontic-surgical treatment. 75th Congress of the European Orthodontic Society, Strasburg 1999.
- [20] Watted N, Teuscher T, Wieber, M. Die Analyse des vertikalen Gesichtaufbaus als Planungsorientierung in der orthognathen Chirurgie., 1999